

2023, Volume 5, ID 704

DOI: [10.15342/atd.2023.704](https://doi.org/10.15342/atd.2023.704)

## ORIGINAL RESEARCH

# Management of Post-Traumatic Sternal Fractures in a West African Country: the Case of Niger

## *Prise en charge des fractures post traumatiques du sternum dans un pays ouest africain : cas du Niger*

Sani Rabiou<sup>1</sup>, Dalatou Mahamadou Habibou<sup>2</sup>, Issoufou Alzouma Ibrahim<sup>1</sup>, Aboubacar Akoke Farid<sup>1</sup>, Abdoulwahab Mohamed<sup>3</sup>

<sup>1</sup> Service de Chirurgie Thoracique, Hôpital Général de Référence de Niamey (Niger)

<sup>2</sup> Service de Traumatologie-Orthopédie, Hôpital National Amirou Boubacar Diallo, Niamey (Niger)

<sup>3</sup> Service de Traumatologie-Orthopédie, Hôpital Général de Référence de Niamey (Niger)

### ABSTRACT

**Introduction:** Traumatic fractures of the sternum are relatively rare injuries and occur against the backdrop of high-energy chest trauma. The severity of these lesions is mainly related to their association with life-threatening cardiovascular lesions. Their treatment is mostly conservative. The aim of this work is to report the results of the management of post-traumatic fractures of the sternum in Niger. **Patients and methods:** a 27-month retrospective study involving 9 patients with a post-traumatic fracture of the sternum treated at the thoracic surgery department of the General Reference Hospital of Niamey. 8 of these patients were treated with conservative methods and 1 benefited from osteosynthesis by a screwed ankle plate adapted to the sternum. **Results:** The mean age of patients was 41.78 years (14 to 60 years). The male sex was predominant with 7 cases or 77.77%. Public road traffic is the most common occurrence circumstance found in 88.9% of cases. Symptomatology was dominated by presternal chest pain. The site of the fracture was at the level of the manubrium in 66.6% of cases and the most common type of fracture was the simple fracture in 55.56% of cases. Pulmonary contusion and hemothorax were the most associated lesions with respectively 44.4% each. There was 1 case of death in the context of polytrauma. **Conclusion:** Post-traumatic fractures of the sternum are rare and potentially serious, requiring multidisciplinary management.

**KEYWORDS :** Fracture, post traumatic, sternum, Niamey.

### RESUME

**Introduction:** Les fractures traumatiques du sternum sont des lésions relativement rares et surviennent dans un contexte de traumatisme du thorax à haute énergie. La gravité de ces lésions est surtout liée à leur association avec des lésions cardiovasculaires engageant ainsi le pronostic vital. Leur traitement est pour la plupart des cas conservateur. Le but de ce travail était de rapporter les résultats de la prise en charge des fractures post-traumatiques du sternum au Niger. **Patients et méthodes:** Etude rétrospective de 27 mois portant sur 9 patients avec une fracture post traumatique du sternum pris en charge au service de chirurgie thoracique de l'Hôpital Général de Référence de Niamey. 8 de ces patients ont été traités par méthode conservatrice et 1 avait bénéficié d'une ostéosynthèse par plaque vissée de la cheville adaptée au sternum. **Résultats:** l'âge moyen des patients était de 41,78 ans (14 à 60 ans). Le sexe masculin était prédominant avec 7 cas soit 77,77%. L'AVP est la circonstance de survenue la plus retrouvée chez 88,9% de cas. La symptomatologie était dominée par la douleur thoracique pré sternale. Le siège de la fracture était au niveau du manubrium dans 66,6% des cas et le type de fracture le plus retrouvé était la fracture simple dans 55,56% des cas. Les lésions associées les plus retrouvées étaient la contusion pulmonaire et l'hémothorax avec respectivement 44,4% chacun. On notait 1 cas de décès dans un contexte de polytraumatisme. **Conclusion:** les fractures post traumatiques du sternum sont rares et potentiellement graves, nécessitant une prise en charge multidisciplinaire.

**MOTS-CLES:** Fracture, post traumatique, sternum, Niamey.

**Correspondence:** Dr Dalatou Mahamadou Habibou, Orthopédie-Traumatologie, Hôpital National Amirou Boubacar Diallo de Niamey, [habiboulex@yahoo.fr](mailto:habiboulex@yahoo.fr)

**Copyright © 2023 Rabiou S et al.** This is an open access article distributed under the [Creative Commons Attribution 4.0 International](https://creativecommons.org/licenses/by/4.0/), which permits unrestricted use, distribution, and reproduction in any medium, provided the original work is properly cited.

## INTRODUCTION

Les fractures du sternum sont des lésions relativement rares et surviennent principalement dans un contexte de polytraumatisme avec impact sur le thorax [1,2]. Elles ont été décrites pour la première fois en 1864 par E. Guilt comme étant des lésions secondaires à des traumatismes graves [3]. Elles intéressent fréquemment le corps sternal et dans une moindre proportion le manubrium sternal et le processus xiphoïdien [1,4]. En effet, la gravité de ces lésions est liée à leur association avec des lésions cardiovasculaires engageant ainsi le pronostic vital. La prise en charge doit donc intégrer la recherche systématique d'une contusion myocardique au moyen des examens para cliniques simples et rapides. Le traitement de la grande majorité de ces fractures est conservateur [1,2]. Néanmoins dans certains cas, une ostéosynthèse s'impose utilisant de plus en plus matériaux dédiés. En Afrique, notamment sub-saharienne, très peu de données existent sur les fractures du sternum et particulièrement au Niger où aucune étude n'a été faite sur ce sujet. L'objectif de ce travail était de rapporter les résultats de la prise en charge des fractures post-traumatiques du sternum au Niger.

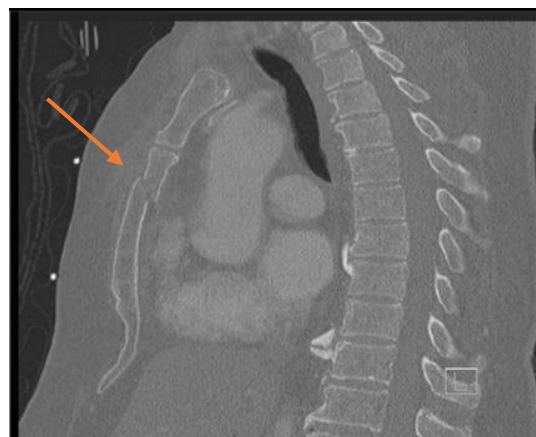
## MATERIEL ET METHODES

Il s'agissait d'une étude rétrospective, descriptive sur une durée de 2 ans et 3 mois (décembre 2019 à mars 2022), réalisée au sein de l'unité de chirurgie thoracique de l'Hôpital Général de Référence (HGR) de Niamey (Niger). Les critères d'inclusions, étaient des patients admis pour fracture du sternum, dans le cadre des traumatismes thoraciques fermés graves. Nous nous sommes intéressés aux mécanismes de survenue, les signes cliniques et paracliniques, les modalités thérapeutiques ainsi que l'évolution des patients. L'ensemble de ces données, qui sont collectées, à travers les registres des urgences, du service de réanimation ainsi que les dossiers médicaux des malades hospitalisés dans l'unité de chirurgie thoracique, étaient reportées sur une fiche d'exploitation préalablement établie pour chaque patient. Le traitement et l'analyse des données ont été réalisés grâce aux logiciels Sphinx version 5.1.0.4. et le pack de Microsoft office (Word, Excel) dans sa version 2019.

## RESULTATS

Au total, 45 patients étaient pris en charge pour traumatisme thoracique fermé, parmi lesquels 9 avaient une fracture du sternum soit une fréquence globale de 20%. L'âge moyen des patients était de 41,78 ans avec des extrêmes allant de 14 à 60 ans. Le sexe masculin était prédominant dans 77,77% des cas, soit 7 patients. Les circonstances de survenue étaient largement dominées par les accidents de circulation dans 88,9 % des cas (n=8). Un seul patient était admis suite à une réception d'un coup de sabot d'âne sur la paroi thoracique. Les signes cliniques à l'admission étaient dominés par la douleur thoracique retrouvée chez tous les patients et la dyspnée dans 25% des cas (n=4). **Le tableau I** nous donne la répartition de différents signes cliniques. Dans le cadre du bilan lésionnel, tous les patients avaient bénéficié d'un examen d'imagerie, notamment une tomodensitométrie thoracique

avec injection de produit de contraste et des reconstructions osseuses centrées sur le sternum (**figure 1**).



**Figure 1 :** TDM du thorax d'un patient de notre série montrant une fracture du corps du sternum.

**Tableau I :** répartition des différents signes cliniques.

Signes cliniques	Nombre des patients	Pourcentage (%)
Douleur thoracique	9	100
Dyspnée	4	44,4
Déformation de l'axe sternal	4	44,4
Ecchymose	5	55,5
Hématome pré sternal	1	11,1
Marche d'escalier	4	44,4
Mobilité anormale du sternum	1	11,1

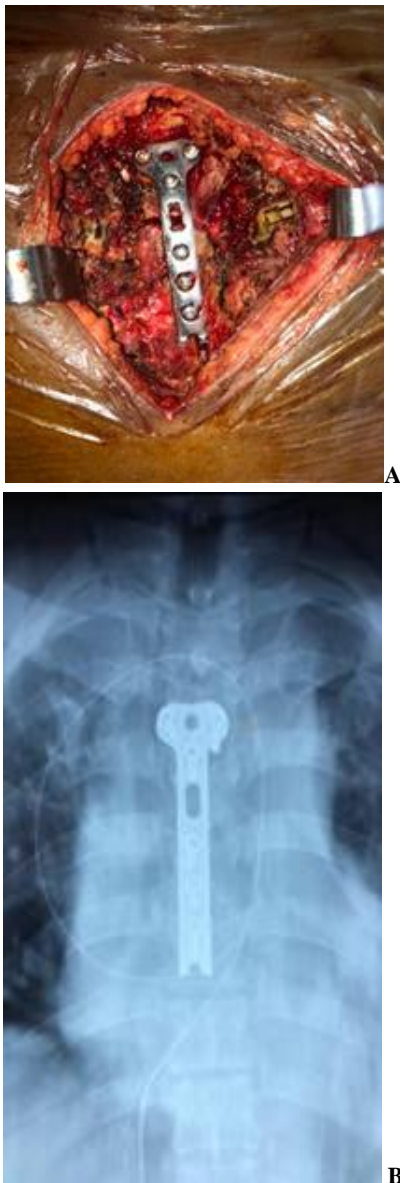**Tableau II :** Résultats de la tomodensitométrie thoracique

Siège de la fracture	Nombre	Pourcentage (%)
Manubrium sternal	6	66,66%
Corps sternal	3	33,34%
Type de la fracture	Nombre	Pourcentage (%)
Complexe	4	44,44%
Simple	5	55,56%
Lésion associées	Nombre	Pourcentage (%)
Contusion pulmonaire	4	44,4%
Hémithorax	4	44,4%
Pneumothorax	1	11,1%
Hémopéricarde	1	11,1%
Hémomédiastin	1	11,1%

**Le tableau II** donne les résultats de la tomodensitométrie thoracique selon le siège de la fracture sur le sternum, le type de la fracture ainsi que les différentes lésions thoraciques associées. Pour le bilan cardiaque, 3 sur 9 examens électrocardiographiques réalisés étaient anormaux. Il s'agissait d'une tachycardie isolée dans 22,23% des cas (n=2) et une tachycardie ventriculaire associée à une onde P ample dans 11,11% des cas (n=1). Le dosage sanguin de la troponine cardiaque chez ces 3

patients avec des anomalies électriques cardiaques étaient positive dans 2 cas.

Le traitement de la fracture sternale était conservateur dans 88,9% des cas (n=8). Un seul patient avait bénéficié d'une ostéosynthèse sternale devant l'instabilité de sa fracture (**figure 2**). Tous les patients avaient reçu un traitement médical pour la gestion de la douleur fait d'une association paracétamol et néfopam. Nous avons enregistré 1 cas de décès, survenu dans un tableau d'arythmie cardiaque.



**Figure 2 :** prise en charge opératoire d'un patient de la série.  
**A :** image per opératoire montrant la stabilisation du foyer de fracture par une plaque en T.  
**B :** radiographie du thorax montrant une réduction satisfaisante du foyer de fracture.

## DISCUSSION

Notre étude présente des limites du fait de son caractère monocentrique et rétrospective. Cependant, elle constitue une des premières séries rapportées en Afrique de l'ouest. Les fractures sternales sont rares et représenteraient moins de 0,5% de toutes les fractures selon la littérature [2]. La fréquence des fractures du sternum dans notre étude était

de 20% par rapport à l'ensemble des admissions pour traumatisme du thorax. Cette fréquence est largement supérieure à celle rapportée par Potaris et al. qui était de 8% [5]. En effet les fractures du sternum surviennent assez souvent dans un contexte de traumatisme violent du thorax lors des accidents de circulation, et seraient de plus en plus fréquentes avec la motorisation croissante des moyens de transport [3,6,7]. Dans notre étude, ces fractures intéressent principalement une population jeune en pleine activité avec un âge moyen de 41,78 ans (14-60 ans). Les patients étaient pour la plupart de sexe masculin. L'âge moyen dans notre étude est en accord avec celui rapporté par plusieurs auteurs dans la littérature [5,8,9].

La symptomatologie est dominée par une douleur modérée à intense localisée au sternum, exacerbée par la toux ou les éternuements. La dyspnée peut être présente et pourrait être la manifestation d'un problème sous-jacent ; contusion pulmonaire ou hémopneumothorax [5]. La douleur thoracique en région sternale était le maître symptôme dans notre étude, retrouvée chez tous les patients. Ce résultat corrobore celui de Von Garrel et coll. [10]. Aussi, l'ecchymose est le signe physique assez souvent mis en évidence en cas de fracture du sternum. Cette ecchymose est appelée le 'signe de la ceinture de sécurité' [6]. Cependant, dans notre étude ce signe concernait un peu plus de la moitié des patients et s'expliquerait par la faible utilisation de la ceinture de sécurité par les usagers dans notre contexte.

Le bilan paraclinique permettant de faire le diagnostic exhaustif est basé sur la réalisation du scanner thoracique, ceci est d'autant plus essentiel que le traumatisme est à haute énergie engendrant des lésions associées [9]. Le recours au scanner thoracique est nécessaire dans la plupart des cas pour la mise en évidence de la fracture du sternum et le bilan des lésions associées [11]. De nombreuses lésions associées peuvent accompagner les fractures de sternum avec des proportions qui diffèrent d'une étude à une autre [8,5,10]. Ces lésions peuvent aller de la simple fracture des côtes à une contusion pulmonaire voire un hémopneumothorax.

L'atteinte du myocarde est fréquemment observée dans les traumatismes du thorax à haute énergie avec fracture du sternum. Le diagnostic de cette lésion myocardique associée est fait après la réalisation d'un ECG, de l'échographie cardiaque et du dosage des enzymes cardiaques. Dans notre série, un ECG avait été réalisé à tous les patients à leur admission. Les anomalies décelées après la réalisation de l'ECG étaient une tachycardie isolée dans 2 cas et une tachycardie ventriculaire associée à une onde P ample. Ces anomalies à l'ECG ont été rapportées dans la série d'Uluşan et coll. ainsi que Yakar et coll., mais à des proportions différentes [8,12]. Ces anomalies sont consécutives à une vélocité importante des accidents à l'origine des fractures du sternum dans les différentes séries et pourraient engager le pronostic vital des patients à court terme, d'où la nécessité d'un bilan cardiaque systématique devant toute fracture du sternum.

Le traitement des fractures du sternum est essentiellement basé soit sur une approche conservatrice. La majorité des patients de notre série a été traitée par méthode

conservatrice. En effet, beaucoup de patients avec une fracture isolée du sternum sont traités par une approche conservatrice avec des bons résultats [5, 13]. Ce traitement est basé non seulement sur une très bonne anesthésie pour minimiser le risque de complication pulmonaire, mais aussi le repos, la kinésithérapie respiratoire voire la stabilisation par un corset [14]. S'agissant du traitement chirurgical, il n'existe actuellement aucune recommandation par rapport à la fixation opératoire des fractures du sternum [6]. Toutefois une fixation sternale serait proposable devant : des lésions associées thoraciques, dans le cadre d'une ostéosynthèse pour volet thoracique ou fractures multiples des côtes ou une fracture sternale isolée inquiétante (risque d'embrochage, fracture instable, déformation majeure raccourcissant de plus de 20% la hauteur du sternum).

Seulement un patient dans notre étude a été pris en charge par méthode chirurgicale, devant l'instabilité de sa fracture avec les risques d'une complication secondaire. Cette fixation chirurgicale a été réalisée par une plaque vissée de cheville adaptée au sternum (**figure 2**). Le taux d'ostéosynthèse dans notre étude est cependant nettement inférieur à celui rapportée dans beaucoup d'études dans la littérature [14, 15].

Un cas de décès a été enregistré dans notre étude. Il s'agissait d'un décès dans un contexte de polytraumatisme avec traumatisme fermé du thorax ayant entraîné non seulement la fracture du sternum mais aussi une atteinte myocardique grave documentée. Aucune complication à long terme n'a été par ailleurs décelée dans notre étude.

## REFERENCES

- [1] Knobloch K, Wagner S, Haasper C, et al. Sternal fractures occur most often in old cars to seat-belted drivers without any airbag often with concomitant spinal injuries : clinical findings and technical collision variables among 42,055 crash victims. *Ann Thorac Surg* 2006;82:444-50.
- [2] Zhao Y, Yang Y, Gao Z, Wu W, He W, Zhao T. Treatment of traumatic sternal fractures with titanium plate internal fixation: a retrospective study. *J Cardiothorac Surg* 2017 ;12:22.
- [3] Johnson I, Branfoot T. Sternal fracture- a modern review. *Arch Emerg Med.* 1993;10(1):24-8.
- [4] Schulz-Drost S, Opperl P, Grupp S, Taylor D, Krinner S, Langenbach A, Hennig F, Mauerer A. The oblique fracture of the manubrium sterni caused by a seatbelt-a rare injury? Treatment options based on the experiences gained in a level I trauma centre. *Int Orthop* 2016; 40:791-798.
- [5] Potaris K, Gakidis J, Mihos P, Voutsinas V, Deligeorgis A, Petsinis V. Management of Sternal Fractures : 239 Cases. *Asian Cardiovascular and Thoracic Annals* 2002; 10(2) : 145-49.
- [6] Doyle JE, Diaz-Gutierrez I. Traumatic sternal fractures : a narrative review. *Mediastinum* 2021;5:34.
- [7] Bentley TP, Ponnarasu S, Journey JD. Sternal Fracture. In: *StatPearls*. StatPearls Publishing, Treasure Island (FL) 2022. PMID: 29939567.
- [8] Yakar S, Baykan N, Önal Ö, Durukan P. Retrospective analysis of patients with sternal fracture. *Turk J Emerg Med* 2020 ; 21(1):20-23.
- [9] Çelik B, Sahin E, Nadir A, Kaptanoglu M. Sternal Fractures and Effects of Associated Injuries. *Thorac Cardiovasc Surg* 2009;57(8):468-71.
- [10] Von Garrel T, Ince A, Junge A, Schnabel M, Bahrs C. The sternal fracture : radiographic analysis of 200 fractures with special reference to concomitant injuries. *J Trauma.* oct 2004;57(4):837-44.
- [11] Perez MR, Rodriguez RM, Baumann BM, Langdorf MI, Anglin D, Brandley RN et al. Sternal fracture in the age of pan-scan. *Injury* 2015 ;46:1324-7.
- [12] Uluşan A. Cardiac findings of sternal fractures due to the thoracic trauma: A five year retrospective study. *Ulus Travma Acil Cerrahi Derg.* 2018; 24(3): 249-254.
- [13] Velissaris T, Tang AT, Patel A, et al. Traumatic sternal fracture: outcome following admission to a Thoracic Surgical Unit. *Injury* 2003;34:924-7.
- [14] Klei DS, de Jong MB, Öner FC, Leenen LP, van Wessem KJ. Current treatment and outcomes of traumatic sternal fractures-a systematic review. *Int Orthop* 2019 ;43:1455-64.
- [15] Andrew H, Craig R. Fixation des fractures sternales : une revue systématique *Int Orthop.* 2014 ;38(1):133-9.

## CONCLUSION

Les fractures du sternum constituent une pathologie du sujet jeune de sexe masculin, faisant suite dans la majorité des cas à des accidents de la voie publique.

Par ailleurs, ce type de traumatisme peut être grave soit immédiatement lors de sa survenu, soit lors de son diagnostic ou au plus tard par ses complications, responsable d'une morbi-mortalité parfois conséquente surtout si associé à d'autres lésions extra thoraciques.

Dans notre série, le traitement médical, dans la majorité des cas a été suffisant pour obtenir la guérison des patients. Le traitement chirurgical était cependant nécessaire dans un cas de fracture déplacée avec retentissement sur le plan hémodynamique.

## ACKNOWLEDGMENTS

None.

## AUTHORS' CONTRIBUTIONS

The participation of each author corresponds to the criteria of authorship and contributorship emphasized in the [Recommendations for the Conduct, Reporting, Editing, and Publication of Scholarly work in Medical Journals of the International Committee of Medical Journal Editors](#). Indeed, all the authors have actively participated in the redaction, the revision of the manuscript, and provided approval for this final revised version.

## COMPETING INTERESTS

The authors declare no competing interests with this case.

## FUNDING SOURCES

None.